Aus dem pathologischen Institut.

Die Vascularisation der Herzlappen im Kindesalter.

Mit 6 Abbildungen.

Inaugural-Dissertation

zur

Erlangung der Doktorwürde

in der

gesamten Medizin

verfasst und einer

Hohen medizinischen Fakultät

der

Kgl. bayer. Ludwig-Maximilians-Universität zu München

vorgelegt von

Victor Petrowitsch Odinzow

aus Ufa (Russland).

München 1904.

Kgl. Hofbuchdruckerei Kastner & Callwey.

Aus dem pathologischen Institut.

Die Vascularisation der Herzlappen im Kindesalter.

Mit 6 Abbildungen.

Inaugural-Dissertation

zur

Erlangung der Doktorwürde

in der

gesamten Medizin

verfasst und einer

Hohen medizinischen Fakultät

der

Kgl. bayer. Ludwig-Maximilians-Universität zu München

vorgelegt von

Victor Petrowitsch Odinzow

aus Ufa (Russland).

München 1904.

Kgl. Hofbuchdruckerei Kastner & Callwey.

Digitized by the Internet Archive
in 2026

https://archive.org/details/IA41552301_0136

Der Frage von der Vaskularisation der Herzklappen sind zwar ziemlich viele ausführliche Arbeiten gewidmet; dennoch kann sie nicht als gelöst betrachtet werden; besonders herrscht noch Unklarheit über die Auffassung: Wie und wann bilden sich die beim Kinde reichlich vorhandenen Gefässe beim Erwachsenen zurück?

Dank der liebenswürdigen Anregung seitens des Herrn Prof. Dr. Dürck machte ich mit meiner Arbeit den Versuch, dieser Frage näher zu treten.

Bevor ich die Ergebnisse meiner Arbeit auseinander legen werde, möchte ich kurz diejenigen Anschauungen anführen, die gegenwärtig von der Mehrheit der Histologen und pathologischen Anatomen über die Vaskularisation der Herzklappen geteilt werden.

Soweit mir bekannt, war es Luschka,[1]) der sich zuerst mit dieser Frage beschäftigt hat. Er will in den Semilunarklappen der Aorta und der Pulmonalarterie Gefässe gesehen haben. Diese Gefässe treten in die Substanz der Klappen, teils aus Vasa vasorum, teils aus Gefässen des Endocards. (Das Endocard hält er für gefässhaltig.) Auch die Mitral- und Tricuspidalklappen sollen Gefässe enthalten und dieselbe teils von der Seite des angewachsenen Randes, teils aus den Papillarmuskeln durch die Chordae tendineae bekommen.

---

[1]) Luschka. Virchow's Archiv 1852 u. Sitzungsbericht d. k. k. Akademie der Wissenschaften in Wien 1859.

Im Jahre 1852 hat Virchow[2]) sich entschieden gegen die Vaskularisation der Atrioventrikularklappen durch die Chordae ausgesprochen. Er sagt, er habe nie die Gefässe im Innern der Chordae tendineae der Mitralis, wie sie Luschka angibt, gesehen.

Gerlach[3]) hält die Semilunarklappen für gefässlos, die Atrioventrikularklappen dagegen für gefässhaltig. Allerdings gesteht er zu, dass die letzteren auch hier und da gefässlos sein können.

Joseph[4]) konnte an Längsschnitten getrockneter, nicht injizierter Klappenpräparate keine Blutgefässe sehen.

Förster[5]) und Kölliker[6]) bestätigen die Untersuchungen von Luschka.

Ranvier et Cornil[7]) halten den muskulären Teil der Atrioventrikularklappen für gefässhaltig, den bindegewebigen dagegen für gefässlos. Ebenso seien die Semilunarklappen vollständig frei von Gefässen.

Frey[8]) ist der Ansicht, die Atrioventrikularklappen seien vaskularisiert, und zwar vom angewachsenen Rande aus, dagegen die Semilunarklappen gefässlos.

---

[1]) Virchow's Archiv 1852. Reizung und Reizbarkeit.
[2]) Gerlach. Gewebelehre. 2. A. 1852—60.
[3]) Virchow's Archiv. 13. 14.
[4]) Förster. Atlas d. mikrosk. pathol. Anat. 1854—59
[5]) Köllicker. Elementen d. Histologie d. Menschen. 1856
[6]) Arch. de Phisologie. A. 1. 1868.
[7]) Archiv de Physiologie A. 1. 1868.
[8]) Frey, Handbuch der Histologie 1867.

Henle[1]) teilt die Anschauung Freys, meint aber, die Atrioventrikularklappen können die Gefässe auch durch die Chordae tendineae erhalten, d. h. er bestätigt in dieser Hinsicht die Angaben von Luschka.

Krause[2]) gibt die Anwesenheit der Gefässe in allen Herzklappen zu, behauptet aber, dass die Vaskularisation der Semilunarklappen im Vergleich zu den anderen eine minimale sei.

Aus dieser kurzen Uebersicht ist zu ersehen, dass sich die Mehrzahl der Forscher bis um das Jahr 80 des vorigen Jahrhunderts in Bezug auf die Vaskularisation der Atrioventrikularklappen der Ansicht von Luschka anschlossen. Nur stellten manche von ihnen die Vaskularisation durch die Chordae in Abrede.

Was aber die Semilunarklappen betrifft, so gingen die Ansichten über die Vaskularisation derselben weit auseinander. Auf der einen Seite steht Luschka u. a., die diese Vaskularisation anerkennen, auf der anderen Gerlach, Frey u. a., welche sie negieren.

Nach dieser Zeit erschienen noch einige Arbeiten, welche sich neuerdings mit der Frage der Vaskularisation der Herzklappen beschäftigten und diese kamen zu Ergebnissen, welche gegenwärtig als richtig anerkannt werden.

Bei diesen Arbeiten wollen wir etwas länger verweilen.

---

[1]) Henle. Hdbch. der systemat. Anotomie des Menschen. B. III., A. I. 1868.

[1]) Krause. Hdbch. d. menschl. Anat. 1876.

Nach Langer[1]) sind die Semilunarklappen sowohl bei Erwachsenen, als bei Kindern gefässlos. Was die Atrioventrikularklappen betrifft, so besitzen dieselben kein typisches, bis in die membranösen Teile reichendes Gefässsystem. Die Gefässe sind vom Vorhandensein von Muskelfasern in den Klappen abhängig. Am häufigsten sind die Ausläufer der Vorhofmuskulatur Träger von Gefässen, und wo die Muskeln in der Klappe enden, biegen die Gefässe um und strömen wieder der Ansatzlinie der Klappe zu. In der Tricuspidalklappe werden hin und wieder Muskelfasern angetroffen, welche der Ventrikelmuskulatur entstammen und die Vaskularisation dieser Klappe bedingen. Gelangen aber weder von dem Ventrikel, noch von dem Vorhof Muskelfasern in die Klappe, so finden sich in dieser keine Gefäse.

Coën[2]) stellte Untersuchungen über Herzen von Neugeborenen und 6—8 Monate alten Foeten an und fand, dass die Semilunarklappen immer gefässlos sind, dagegen die Atrioventrikularklappen in der Regel ein dichtes Gefässnetz besitzen. Er fand 34 Hauptästchen, welche bis zu der Stelle vordringen, wo die Chordae tendinae in das Klappengewebe einstrahlen. Im oberen Teil der Klappe ist das Kapillarnetz dichter als im unteren. Die Gefässe der Papillarmuskeln ziehen nie in das Gewebe der Chordae hinein, woraus

---

[1]) Stzbercht. d. k. k. Akademie der Wissenschaften in Wien. B. 82. Math.-Naturwissensch. Klasse III, Abt. 1880. Virchow's Arch. B. 109.

[2]) Arch. f. microsk. Anotomie Bd. 27.

folgt, dass sie mit den Capillaren der Klappe nie Anastomosen bilden können.

Aus Dariers[1]) Arbeit zitiere ich hier sein eigenes Resumé in Uebersetzung: „Im Normalzustande haben die Semilunarklappen der Aorta und der Pulmonalarterie nie Blutgefässe. Im bindegewebigen Teil der Atrioventrikularklappen sind nie Gefässe vorhanden.

Die Tricuspidalis und der linke Zipfel der Mitralis bestehen gewöhnlich nur aus Bindegewebe und nur im rechten Aortenzipfel der Mitralis ist der obere Teil muskulös; derselbe ist auch vaskularisiert. Dieser Teil ist ungefähr $^1/_6$ der ganzen Klappenlänge gleich. Bei Neugeborenen treffen wir in allen Atrioventrikularklappen mehr oder weniger Muskeln an, welche von Blutgefässen begleitet sind. Doch lassen diese Gefässe das untere Viertel der Klappe frei. In pathologischen Fällen kann man auf der ganzen Ausdehnung der Aortenklappen und der Mitralis Gefässe finden. Diese Gefässe scheinen infolge der Entzündung als neugebildet hervorzutreten. Die Ursachen, welche das pathologische Entstehen dieser Gefässe bedingen, und die Folgen, die aus der Vaskularisation hervorgehen, sind noch ungenügend bekannt. Daraus kann man schliessen, dass diejenigen Autoren, welche nach der Injektion der Gefässe des Herzens dieselben in den Klappen der Aorta und in der Mitralis fanden, es wahrscheinlich mit pathologischen Objekten zu tun hatten Die Haematome der

[1]) Arch. de Physiologie 1888. 4. Serie 1. 2.

Klappen, welche so oft bei Neugeborenen vorkommen, haben offenbar mit den im Moment der Geburt existierenden Gefässen nichts zu tun, scheinen dagegen auf dem Boden der regressiven Degeneration der in der Klappe in der Foetalperiode sich befindenden Gefässen zu entstehen."

Als meine Arbeit bereits zur Hälfte ausgeführt war, erschien die Untersuchung Königers[1]) über Endocarditis. Königer beschäftigt sich auch mit dem normalen Bau der Klappen, wobei er einige Bemerkungen über die Vaskularisation derselben macht. Er bestätigt in dieser Beziehung vollständig die Ansichten von Langer und Darier. Wir wollen uns hier nur mit dieser kurzen Bemerkung beschränken, da der grösste Teil seiner Arbeit die pathologisch-anatomischen Veränderungen behandelt — eine Aufgabe, die ins Gebiet meiner Arbeit nicht gehört. Uebrigens werden wir auf seine Arbeit noch später zurückkommen bei der Beschreibung der Haematome der Klappen.

Aus den oben zitierten Arbeiten ist zu ersehen, dass im normalen Zustande die Vaskularisation der Atrioventrikularklappen von der Anwesenheit von Muskelfasern im Gewebe derselben abhängig ist. Wie es aus Untersuchungen von Langer und Darier folgt, stellen diese Muskelfasern keinen typischen Bestandteil im Bau der Klappe beim Erwachsenen dar. Demgemäss ist auch die Vaskularisation derselben keine be-

[1]) Königer. Histologische Unternehmungen über Endocarditis. Arb. aus pathol. Institut zu Leipzig. 2903.

ständige Erscheinung. Darier negiert überhaupt die Vaskularisation der Tricuspidalis beim Erwachsenen und des linken Zipfels der Mitralis. Nur bei Foeten und Neugeborenen ist das Vorkommen von Muskelfasern und den sie begleitenden Gefässen in allen Atrioventrikularklappen die Regel. Die Chordae tendinae und Semilunarklappen sind normalerweise sogar bei neugeborenen Kindern gefässlos.

Leider lassen alle oben zitierten Arbeiten die Frage vollkommen unberührt, wie und wann die Gefässe, resp. Muskelfasern aus dem Klappengewebe verschwinden.

In meiner Arbeit bemühte ich mich, diese Frage zu lösen. Wenn ich auch nicht behaupten kann, dass dies mir vollständig gelungen ist, so glaube ich doch, einige Anhaltspunkte gefunden zu haben.

Bevor ich auf die Ergebnisse meiner Untersuchungen übergehe, möchte ich mich noch mit einigen Worten über das Material, das mir zur Verfügung stand, und über die Art und Weise, wie ich dasselbe verwertete, verbreiten.

Im ganzen habe ich 21 Herzen untersucht. Von diesen wurden 8 Foeten im Alter von 6—9 Monaten, die übrigen 13 wurden Kindern im Alter von 3 Wochen bis 12 Jahren entnommen (5 Kinder unter 1 Jahr; 3 1—2 Jahre; 3 2—3 Jahre; 2 11—12 Jahre. Alle Herzen wurden möglichst bald nach der Obduktion mit der Dr. Grübler'schen Karminleiminjektionsmasse durch die beiden Co-

ronararterien injiziert. Nach Abkühlung wurde das injizierte Herz aufgeschnitten und als ganzes in Alkohol fixiert. Alsdann wurden die Klappen mit dem angrenzenden Myocard des Ventrikels und des Vorhofes ausgeschnitten und einer weiteren Behandlung mit Alkohol von allmählich steigernder Konzentration unterzogen. Alle Stücke wurden in Celloidin eingebettet und in Längsrichtung geschnitten. Ich habe mich bemüht, von einigen Stücken auch Serienschnitte zu verfertigen.

Da für meine Zwecke besonders feine Schnitte sich nicht als notwendig erwiesen, wählte ich grösserer Uebersichtlichkeit wegen verhältnismässig dicke Schnitte von 15—25 μ (meistens 20 μ). Als Färbemethode habe ich fast ausschliesslich Ehrlichs Haematoxylin angewendet. Nur in einigen Fällen fanden auch die van Gieson'sche Bindegewebs- und Weigerts Elastinfärbung Anwendung.

Was den normalen histologischen Bau der Klappen betrifft, muss ich mich hier auf Weniges beschränken. Die Semilunarklappen der Aorta und der Pulmonalis bestehen aus 2 Lamellen, deren eine die Fortsetzung der Intima der Aorta resp. Pulmonalis, die andere die Fortsetzung des Endocards des Ventrikels darstellt. Die Klappe besteht ausnahmslos aus Bindegewebe mit Beimischung elastischer Fasern.

Den Grundstock der Atrioventrikularklappen bildet die Fortsetzung des Annulus fibrosus, dessen Gewebe bis zum freien Rand der Klappe reicht. Diese Bindegewebsschicht ist auf beiden

Seiten mit der Fortsetzung des Endocards des Vorhofes, resp. des Ventrikels bekleidet. Das Endocard des Vorhofes nimmt viel grösseren Anteil an der Bildung der Klappe als das des Ventrikels. Uebrigens geht das Endocard des Vorhofes auf die Klappe nicht in seiner ganzen Dicke, sondern in einer weit dünneren Schicht über, welche gegen den freien Rand zu immer mehr abnimmt.

Einen bedeutenden Anteil an der Bildung der Klappe nehmen auch die Chordae tendineae, deren Gewebe sich in dasjenige der Klappe einflicht und demselben an diesen Stellen einen sehnigen Charakter verleiht. Die Klappe ist an beiden Flächen von flachen Endothelzellen mit verhältnismässig grossen Kernen bekleidet.

Je jünger die Klappe, desto kernreicher ist ihr Gewebe und desto dicker die Schicht des Endocards, die von dem Vorhofe auf dieselbe überschreitet.

Es ist hier noch eine Gewebsart zu erwähnen, die sich am Bau der Klappe beteiligt. Das sind die Muskelbündel, welche in das Klappengewebe aus der Vorhof- resp. Ventrikelmuskulatur hineinziehen. Da aber diese Muskelbündel mit der Klappenvaskularisation in enger Verbindung stehen, so werden wir sie im Zusammenhang mit dieser näher betrachten.

Was die Semilunarklappen betrifft, so ist es mir nicht einmal bei solchen eines 6 Monate alten Foetus gelungen, Spuren von Gefässen zu finden.

In gleicher Weise fand ich die Chordae tendineae immer gefässlos. Nach Minot[1]) sollen beim menschlichen Foetus die Muskelstränge, die von den Papillarmuskeln zu der Ventrikelfläche der Klappe ziehen, während des fünften Monats sich zu den Sehnensträngen umwandeln. Zu dieser Zeit sind sie noch wahrscheinlich vaskularisiert. Doch ist schon bei einem 6 Monate alten Foetus diese Umwandlung vollständig beendet, und die Chordae haben einen rein sehnigen Charakter.

Diesen Befund kann ich an der Hand meiner Präparate insofern bestätigen, als ich tatsächlich in 2—3 Fällen im achsialen Teil der Chordae vom Papillarmuskel stammende Muskelfasern und Gefässe vorfand. Allerdings muss ich bemerken, dass ich diese nur auf eine ganz kurze Strecke verfolgen konnte, und dass die ganze Peripherie und der der Klappe zuliegende axiale Teil der Chordae in allen von mir untersuchten Herzen sehnig und ganz gefässlos waren, so dass ich der Meinung derjenigen Forscher nicht beitreten kann, welche die Chordae als vaskularisiert, wenn auch gefässarm betrachten.

Bei der Beschreibung der Atrioventrikularklappen fand ich es für nötig, Mitralis und Tricuspidalis getrennt zu behandeln und auch bei der ersteren zwischen vorderem und hinterem Zipfel zu unterscheiden.

[1]) Minot. Lehrb. d. Entwicklungsgeschichte d. Menschen. Aus englischem übersetzt von Kaestner. 1894.

Aortenzipfel der Mitralis.

Dieser, die grössere Hälfte der Mitralklappe bildend, bietet im Vergleich zu den anderen Atrioventrikularklappen die Eigenart dar, dass seine dem Ventrikel zugekehrte Oberfläche unmittelbar in die Ventrikelfläche der Semilunarklappen der Aorta übergeht. Dementsprechend steht dieser Zipfel mit dem Myocard des Ventrikels nur in seinen Seitenteilen in Verbindung und zwar dort, wo das Endocard, das Myocard bekleidend, auf die untere Fläche der Klappe übergeht. Dagegen steht das Klappengewebe in breiterem Zusammenhang mit der Muskulatur des Vorhofes. In allen von mir untersuchten Klappen (Aortenzipfel der Mitralis) sendet die Muskulatur des Vorhofes ziemlich bedeutende Abzweigungen in das Klappengewebe, wo sie unter der Fortsetzung des Vorhofendocards zwischen diesem und dem Gewebe des Annulus fibrosus liegen. Uebrigens ist zu bemerken, dass hier, wie in allen anderen Klappen, das Ausbreitungsgebiet dieser Muskulaturausläufer auf den verschiedenen Stellen der Klappen nicht gleich ist. Am bedeutendsten sind jene ungefähr in der Mitte der Klappenbreite, während sie um so kürzer und schmäler werden, je näher sie dem Seitenrande der Klappe anliegen, und an der äussersten Peripherie derselben verschwinden sie manchmal vollständig, so dass hier die Klappe ausschliesslich bindegewebig wird.

Wie weit diese Muskelfasern in das Klappengewebe eindringen, ist schwer zu sagen, da wir es hier mit vielen individuellen Schwankungen zu

tun haben. Aber wir glauben die allgemeine Regel aufstellen zu können, dass sie fast niemals weiter als bis zur Einflechtungsstelle der Chordae tendineae I. Ordnung in das Klappengewebe vordringen, was ungefähr einem Sechstel bis einem Viertel der Klappenlänge entsprechen dürfte.

Was die Dicke dieser Muskelschicht anlangt, so muss man hier in Betracht ziehen erstens die Stelle, welche man eben untersucht, und zweitens das Alter des Individuums, von dem das zu untersuchende Herz herrührt. Je näher man der Mitte der Klappenbreite rückt, desto dicker wird die Schicht der Muskelfasern; ebenso ist dieselbe um so stärker, je jünger das Individuum war.

Fast in allen von mir untersuchten Herzen ist diese Schicht im Aortenzipfel kompakt und stellt die unmittelbare Fortsetzung der Muskulatur des Vorhofes dar. Die ganze Muskulatur sowohl des Vorhofes wie der Klappe bietet ein Ganzes dar, indem sie durch keinerlei dazwischenliegende Bindegewebszüge unterbrochen ist. Nur in einem Fall kam ich zu einem anderen Befund. Ich sah nämlich auf einer Reihe von einer Klappe entnommenen Schnitten dem freien Klappenrande zugekehrt eine Muskelinsel, die offenbar dadurch entstand, dass ein Bindegewebsstrang zwischen den in das Klappengewebe vorgedrungenen Muskelbündeln einwucherte.

Diese Muskelschicht ist die Trägerin der Gefässe in der Klappe. Die Vascularisation ist an die Muskulatur der Klappe gebunden.

In keinem einzigen Herzen gelang es mir, im bindegewebigen Teil der Klappe Gefässe zu

finden. Man könnte höchstens sagen, dass die Gefässe auf der Grenze der Muskel- und der anliegenden Bindegewebsschicht noch zu finden sind, d. h. dass sie einerseits an die Muskelfaser und andererseits an das Bindegewebe anstossen. (Siehe Abbildung.)

Dort, wo die Muskelfaser endet, biegen die Gefässe um und gehen zurück, wiederum parallel einer benachbarten Muskelfaser. In der Anordnung des Kapillarnetzes ist eine besondere Regelmässigkeit nicht zu bemerken. Das Kapillarnetz ist sehr dicht, so dass jede Muskelfaser unvermeidlich an ein Gefäss stösst. Da neben den längs- auch querlaufende Muskelfasern vorkommen, so ist es klar, dass auch die Gefässe entsprechenden Verlauf haben. Die Gefässe bilden unter sich zahlreiche Anastomosen. Der Bau der Kapillarwände bietet keine Besonderheiten dar.

Da also, wie wir schon erwähnt haben, die Muskelfasern des Aortenzipfels nur vom Vorhofe stammen, so ist es klar, dass auch die Vascularisation nur von dieser Seite aus besorgt werden kann.

Mitralis posterior.

Auch in dieser Hälfte der Mitralklappe ist die Vascularisation an die Muskulatur in der Klappe gebunden. Nur in wenigen Klappen und da nur in einzelnen Schnitten gelang es mir, eine kleine Anzahl von Gefässen zu finden, welche scheinbar unabhängig von der Muskulatur in das Klappengewebe hineinliefen. Doch kann ich an

der Hand meiner Präparate nicht zu der Behauptung gelangen, dass diese Gefässe dem Gewebe des Annulus fibrosus entstammen, denn es dürfte nicht ausgeschlossen sein, dass sie als eine Fortsetzung der Ventrikelgefässe betrachtet werden können. Dafür spricht wenigstens ihr Verlauf parallel den Muskelfasern des Ventrikels, die aber in diesen Fällen die Ansatzlinie der Klappe nicht überschreiten.

Im übrigen bietet die Vascularisation der Mitralis posterior von seite des Vorhofes dieselben Verhältnisse dar wie der Aortenzipfel. Man muss aber berücksichtigen, dass hier die Muskelbündel, resp. Gefässe, nie so weit vordringen, wie das bei dem Aortenzipfel der Fall ist. Sie erstrecken sich höchstens auf den 5. Teil der Klappenlänge. Auch hier verlaufen die Gefässe nicht weiter als bis zur Einflechtungsstelle der Chordae I. Ordnung in die Klappe. Manchmal bekommt man sogar den Eindruck, als ob die Gefässe vor den Chordae zurückweichen, das heisst, dass dort, wo die Chordae I. Ordnung in das Klappengewebe sehr nahe an der Ansatzlinie inserieren, die Gefässe nicht so weit in die Klappe eindringen, wie an den von Chordae freien Stellen. Nur eine Ausnahme fand ich hier: ich konnte in einem Fall die Gefässe über die Einflechtungsstelle der Chordae hinaus verfolgen, und zwar auf eine verhältnismässig weite Strecke.

Was die Ventrikelmuskulatur anlangt, so nimmt sie sehr selten Anteil an der Vascularisation dieser Klappen. Nur in sehr wenigen Fällen sendet sie in das Klappengewebe kleine

Muskelbündel, welche dann auch von Gefässen begleitet sind. Aber nie dringen diese so weit vor, wie diejenigen von seite des Vorhofes. Sie überragen höchstens die Ansatzlinie und biegen dann um.

Es scheint mir von Wichtigkeit, darauf hinzuweisen, dass in dieser, ebenso wie in der vorher beschriebenen Klappe, die Vascularisation am stärksten ungefähr in der Mitte der Klappenbreite erscheint, während sie an den Seitenteilen entweder unbedeutend ist oder ganz verschwindet.

In vielen Fällen tragen die in das Klappengewebe von seite des Vorhofes eindringenden Muskelbündel nicht den kompakten Charakter, den wir im Aortenzipfel gesehen haben. Sehr häufig sind sie in einzelne Portionen durch starke Wucherung des Bindegewebes zergliedert, so dass man auf demselben Schnitte drei bis vier und mehr einzelne Muskelinselchen antreffen kann, welche manchmal von allen Seiten von einer Gefässschlinge umgriffen sind.

Auf diese Bindegewebswucherung und auf deren Bedeutung werden wir übrigens noch später zurückkommen müssen, vorläufig aber wollen wir uns mit dieser kurzen Bemerkung begnügen.

Valvula tricuspidalis.

Wie in den Mitralsegeln, so hängt auch die Vascularisation in allen drei Zipfeln dieser Klappe ganz vom Vorhandensein der Muskelbündel ab.

Die Hauptrolle in der Besorgung der Klappe mit Muskelfasern resp. Gefässen spielt der Vor-

hof, und zwar ziehen diese Gefässe viel weiter gegen den freien Rand der Klappe zu, als dies bei der Mitralis posterior der Fall ist. Auch hier gilt die Regel, dass die Gefässe nie weiter als bis zur Insertionsstelle der Chordae I. Ordnung an die Klappe vordringen.

Die Tricuspidalis bietet im Vergleich mit der Mitralis die Eigenart dar, dass die Versorgung der Klappe mit Muskelfasern resp. Gefässen von seite des Ventrikels viel häufiger zur Beobachtung gelangt.

In einigen mir zur Verfügung gestandenen Herzen stammte die Vascularisation der Klappe ausnahmslos vom Ventrikel her. In diesen Fällen waren die vom Ventrikel kommenden Muskelbündel so stark, dass die Vorhofsmuskulatur von der Anteilnahme am Klappenbau vollständig ausgeschlossen erschien. Dabei ist zu bemerken, dass die Gefässe von seite des Ventrikels nie so weit in das Klappengewebe hineinziehen, wie das dann die Regel ist, wenn die Vascularisation vom Vorhofe ausgeht.

Was die Vascularisation und die Stärke der Muskelfasern anlangt, so treffen wir im allgemeinen die gleichen Verhältnisse wie bei der Mitralis, d. h. wir finden in der Mitte der Klappenbreite die Muskelfasern und die Vascularisation am stärksten ausgeprägt, während sie nach den Seitenrändern zu allmählich verschwinden. In einigen Fällen jedoch behalten diese von der Mitte der Klappenbreite bis zum Seitenrand ihre Stärke bei.

Mitralis posterior und alle drei Zipfel der Tricuspidalis haben insofern Aehnlichkeit, dass auch in der Tricuspidalis in vielen Fällen die Muskulatur in das Klappengewebe nicht in einer kompakten Schicht übergeht, sondern durch Bindegewebe in einzelne Portionen zergliedert ist, so dass auch hier häufig Muskelinselchen und Gefässschlingen zu beobachten sind. Doch darüber später.

Was den Annulus fibrosus betrifft, so lässt sich im allgemeinen über dessen Gewebe sagen, dass es sich, ungeachtet des bedeutenden Anteils, welchen es am Klappenbau nimmt, fast nie an der Vascularisation der Klappe beteiligt. Sehr selten dringen die Gefässe von seite des Annulus in das Klappengewebe vor und sind hier nur dann vorhanden, wenn derselbe nicht kompakt in das Klappengewebe übergeht, sondern sich auf einer sehr kurzen Strecke als lockeres Gewebe fortsetzt. Dieses lockere Gewebe zeigt manchmal ganz bedeutende Fetteinlagerungen und ist immer von Gefässen durchsetzt, die von keinen Muskelfasern begleitet sind. (Siehe Abbildung 2.)

In der Anordnung des Kapillarnetzes sind weder in dieser Klappe noch in der Mitralis posterior irgendwelche Besonderheiten im Vergleich zum Aortenzipfel der Mitralis zu bemerken. Auch hier verlaufen die Gefässe den Muskelfasern parallel und liegen so dicht, dass an jede Muskelfaser mindestens eine Kapillare stösst. Die Gefässwände sind nach dem allgemeinen Typus gebaut.

Ich möchte schliesslich noch bemerken, dass in wenigen Fällen eine Vascularisation der Tricuspidalis (sogar bei Foeten von acht bis neun Monaten) weder vom Vorhofe noch vom Ventrikel überhaupt nachzuweisen war.

Wie oben schon kurz angedeutet, sind wir durch unsere Untersuchungen zu dem gleichen Resultat gelangt wie Langer und Darier, welche die Ansicht vertraten, dass die Vascularisation der Klappen völlig von den in ihrem Gewebe anwesenden Muskelfasern abhängig ist.

Da bei Foeten, Neugeborenen und Kindern in den ersten Lebensjahren das Klappengewebe einen ziemlichen Reichtum von Muskelfasern aufweist, so erscheint auch die Vascularisation desselben in grossem Umfang, ohne dass jedoch die Gefässe weiter als bis zu einem Viertel der Klappenlänge vordringen.

Wir haben gesehen, dass einige wenige Gefässe auch von Seite des Annulus fibrosus in die Klappe einlaufen können, indessen gehen diese höchstens auf eine ganz kurze Strecke über die Ansatzlinie der Klappe hinweg.

Wir haben uns nun mit der Frage zu beschäftigen, wie es kommt, dass bei relativ älteren Individuen die Klappen gefässlos sind, während sie doch bei Foeten über sechs Monate sowie in den ersten Lebensjahren ziemlich bedeutende Vascularisation aufweisen.

Hierbei muss ich aber betonen, dass über das Vorhandensein von Gefässen beim Erwachsenen sogar zwischen Langer und Darier keine

Uebereinstimmung herrscht. Während nämlich Darier der Meinung ist, dass die Mitralis posterior und alle drei Zipfel der Tricuspidalis gefässlos sind, glaubt Langer, dass eine Vascularisation dieser Klappen wohl möglich sei, aber nur in den Fällen, in welchen Muskelfasern von seite des Vorhofes in das Klappengewebe vordringen. Ich bin leider nicht imstande, zu dieser Streitfrage Stellung zu nehmen, da ich keine Gelegenheit hatte, die Herzen von Individuen des betreffenden Alters zu untersuchen. Aber ich glaube, mit Rücksicht auf die von mir beobachteten Veränderungen in den Gefässen der Klappen, die Behauptung aufstellen zu können, dass in dem Falle, wo die Klappen auch beim Erwachsenen ihre Vascularisation beibehalten, diese auf jeden Fall absolut und relativ geringer sein muss, als bei Kindern; dass sie aber vollkommen fehlen kann. Wenn ich auch nicht sagen kann, dass es mir gelungen wäre, das Verschwinden der Gefässe aus der Klappe genau zu verfolgen, so gestatten mir einige mikroskopische Befunde doch, den eben ausgesprochenen Schluss zu ziehen; diese Befunde sind folgende.

Ich habe oben bereits erwähnt, dass man sehr häufig beobachtet hat, wie die Vorhofsmuskulatur gerade an den Stellen, wo sie in das Klappengewebe übergeht, durch das Bindegewebe in einzelne Portionen zergliedert ist.

Nur an einer Klappe lässt sich das nie beobachten, nämlich an dem Aortenzipfel der Mitralis. Hier werden bekanntlich die Muskelfasern bezw. Gefässe auch beim Erwachsenen erhalten,

wie das auch Langer und Darier bestätigen. In allen übrigen Klappen aber tritt früher oder später eine Bindegewebswucherung und in Verbindung damit ein Zerfall der Muskulatur in einzelne Portionen auf.

Wann dies geschieht, ist schwer zu bestimmen. Jedenfalls muss das schon ziemlich frühzeitig sein, denn es gelang mir, wie das an der beiliegenden Zeichnung (s. Fig. 3) zu ersehen ist, sie sogar im Herzen eines acht Monate alten Foetus zu beobachten. Je älter das Herz, desto stärker diese Wucherung, so dass man beispielsweise auf einer ganzen Reihe von Schnitten nur einen kleinen Keil von Muskelfasern finden kann, der von der übrigen Vorhofsmuskulatur vollständig getrennt ist.

Mit der Frage, ob diesen Muskelausläufern, wenn sie mit der übrigen Vorhofsmuskulatur in Verbindung stehen, irgend eine funktionelle Bedeutung zukommt, habe ich mich nicht zu befassen,[1])

Wenn aber durch die Bindegewebswucherungen nur vereinzelte Muskelinselchen übrig geblieben sind, so darf es ausser allem Zweifel liegen, dass diesen eine funktionelle Bedeutung nicht zukommt. Sie müssen infolgedessen früher oder später atrophieren, sei es, dass diese Atrophie infolge der Inaktivität oder infolge der

[1]) Es liegt der Gedanke nahe, dass ihnen eine funktionelle Bedeutung nicht abzusprechen ist, weil sie fast immer nur bis zur Insertionsstelle Chordae I. Ordnung an die Klappe vordringen.

durch die Bindegewebswucherung bedingten Kompression entsteht.

Bei allen unseren Betrachtungen haben wir gesehen, dass die Vascularisation der Klappen von dem Vorhandensein von Muskelfasern abhängig ist, und es tritt nunmehr an uns die Frage heran, ob die Obliteration der Gefässe dem Verschwinden der Muskeln Schritt hält.

Ich glaube diese Frage bejahend beantworten zu können, da das wachsende Bindegewebe in derselben Weise, wie es auf die Muskeln drücken kann, durch die Kompression der Gefässe die Obliteration derselben bedingen dürfte. Dieser Druck auf die Gefässe kann wiederum entweder die Kommunikation der Klappengefässe mit den zuführenden Myocardgefässen unterbrechen oder wenigstens eine Behinderung des venösen Abflusses, d. h. eine Blutstauung veranlassen, und diese beiden Faktoren bedingen in letzter Linie die Obliteration der Gefässe.

Nun könnte mir jemand entgegenhalten: Wie ist es möglich, dass bei einer relativ frühzeitigen Obliteration der Gefässe ein weiteres Wachstum zustande käme, wo doch mit Unterbrechung der Blutzufuhr auch das nötige Ernährungsmaterial von der Klappe ferngehalten wird? Dem gegenüber möchte ich bemerken, dass ich, wie viele andere Autoren, in allen Klappen mannigfaltige Lymphspalten beobachtet habe, die doch sicherlich imstande sind, den weiteren Aufbau der Klappe zu ermöglichen. An dieser Stelle möchte ich auch auf die Analogie mit der Cornea hinweisen, die, obwohl schon bei Neugeborenen ge-

fässlos, vermöge der ansehnlichen Lymphzirkulation in ihrer Ernährung und Wachstum nicht beeinträchtigt wird.

Ob bei der Unterbrechung der Kontinuität zwischen den Klappenkapillaren und den Myocardgefässen auch die beständige Zerrung eine Rolle spielt, der die Klappen beim Schliessen der Atrioventricularostien ausgesetzt sind, ist mir schwer, zu entscheiden, immerhin scheint es mir ein Faktor zu sein, auf den man Rücksicht nehmen muss.

Bei der Frage, ob die Muskelfasern und die Gefässe gleichzeitig dem Untergang anheimfallen, oder ob das eine oder das andere früher verschwindet, kam ich zu der Ueberzeugung, dass es die Muskelfasern sind, welche zuerst der Atrophie verfallen. Ich konnte nämlich an manchen Schnitten durch verschiedene Klappen Gefässe im Stadium der Obliteration beobachten, während in unmittelbarer Nähe derselben auch nicht eine Spur von Muskelfasern vorhanden war. Auf der unten beigegebenen Zeichnung (s. Fig. 4) sind Endothelzellen zu sehen, welche um kleine Blutpigmenthaufen angeordnet sind. Um diese Zellen gruppieren sich Bindegewebszellen von noch jugendlichem Typus. Das Gefäss hat offenbar erst vor ganz kurzer Zeit den Zusammenhang mit den zuführenden Gefässen verloren, so dass sich die Resorption des Blutpigments noch nicht vollziehen konnte. Ausserdem sind auf demselben Schnitte zwei der Ansatzlinie der Klappe naheliegende Gefässe zu sehen, welche offenbar ihren Zusammenhang mit den Gefässen des Myocards

noch nicht verloren haben, da sie ja noch von Injektionsmasse durchdrungen waren. Muskelfasern fehlen auch in der Nähe dieser Gefässe, obgleich man sehen kann, dass sie ihren Ursprung von den Myocardgefässen des Ventrikels nehmen. Und wir wissen doch, dass das Vorhandensein von Gefässen, die aus dem Myocard in die Klappe vordringen, von der Anwesenheit der Muskelfasern im Klappengewebe abhängig sein müsste.

Ich könnte hier eine ziemlich bedeutende Anzahl solcher Abbildungen beibringen, aber es scheint mir vollständig genügend, zu erwähnen, dass in allen ähnlichen Fällen in der Nähe von Gefässen, die in Obliteration begriffen sind, keine Muskelfasern mehr zu treffen sind. Es folgt also meiner Auffassung nach, dass wahrscheinlich das Verschwinden der Muskelfasern demjenigen der Gefässe vorangeht.

Vielleicht wäre es hier am Platze, zu erwähnen, dass in einer grossen Anzahl von Klappen ganz nahe dem freien Rande Stellen vorkommen, die ihrem Bau nach vollständig den Eindruck der Blutgefässe machen: das sind Hohlräume mit Endothelauskleidung. Aber ich dürfte keinen Fehler begehen, wenn ich behaupte, dass diese Gebilde keine Gefässe sind, sondern nur Taschen zwischen dem Klappengewebe und den sich in dasselbe einflechtenden Chordae tendineae. Denn erstens sind solche Stellen dort anzutreffen, wo die meisten Chordae zu der Klappe treten, und zweitens kann man an einzelnen Schnitten und besonders an Serienschnitten die

Kommunikation dieser Gebilde mit der freien Klappenoberfläche nachweisen. Wenn dies andererseits wirklich in Obliteration begriffene Gefässe wären, müsste man in ihnen entweder Spuren von Blutpigment oder Spuren von reaktiver Wucherung des Bindegewebes nachweisen können, was aber nicht der Fall ist.

Ich bemühte mich bisher, meine Anschauungen über den Zusammenhang, welcher zwischen dem Verschwinden der Gefässe aus dem Klappengewebe und der Wucherung des Bindegewebes steht, auseinanderzusetzen. Die erwähnte Wucherung bedingt aber ein relatives Zurücktreten der Muskelfasern und Gefässe in der wachsenden Klappe. Mit der Vergrösserung des Herzens geht Hand in Hand die Vergrösserung der Klappen und diese kann, was das Wachstum in die Breite anlangt, nur an der Peripherie statthaben. Wir glauben, dass bei diesem Wachstumprozesse nur das Bindegewebe eine Rolle spielt, dass also der periphere Teil aus demselben bestehen muss. So können wir es uns erklären, dass wir in den Klappen, wie schon oben erwähnt, in der Mitte eine bedeutende Muskulatur- und Gefässverteilung vorfinden, die nach den Seitenteilen zu allmählich abnimmt und schliesslich nur in einem bindegewebigen Teil endigt.

Zum Schluss möchte ich noch einige Worte über die sogenannten Hämatome der Klappe hinzufügen. Die Ansichten verschiedener Autoren über diese Hämatome und ihre Herkunft gehen stark auseinander. Königer fasst in der am

Eingange erwähnten Arbeit verschiedene Ansichten über diese Frage zusammen, und wir werden uns hier nur auf diese Zusammenstellung beschränken.

Er sagt nämlich:

„Noch nicht ganz aufgeklärt ist die Entstehung der sogenannten Klappen-Hämatome. Elsässer, Luschka, Parrot, Darier, von Kahlden sahen sie als echte Blutergüsse an, welche durch Zerreissung fötaler Klappengefässe entstehen sollten. Berti wies auf die Endothelauskleidung der mit Blut gefüllten Höhlen hin und erklärte sie für variköse Gefässe. Haushalter und Thiry glauben durch Serienschnitte eine Verbindung der Höhle der Hämatome mit der Ventrikeloberfläche der Klappe festgestellt zu haben. Es sollen hier taschenförmige Vertiefungen weit in die Klappe hineinreichen, welche durch das von aussen eindringende Blut ausgedehnt werden. Die Abbildungen, welche die Autoren beigegeben haben, sind aber nicht beweisend. Ich selbst habe eine solche Kommunikation der Hämatome mit der Klappenoberfläche nicht gesehen. Allerdings gibt es an der Ventrikelfläche tiefe Taschen zwischen den Sehnenfäden, aber dieselben gehen nicht in die mittlere Klappenschicht hinein und die Hämatome sitzen gerade an der entgegengesetzten (dem Vorhof zugekehrten) Oberfläche. Ich halte es doch für wahrscheinlicher, dass die Blutsäcke mit den Klappengefässen im Zusammenhang stehen.

Darin freilich muss ich Darier und Haushalter beistimmen, dass es gewöhnlich nicht

gelingt, in der Nähe der Hämatome Gefässe nachzuweisen. Das hindert mich aber nicht, anzunehmen, dass sie während der Rückbildung der Klappengefässe entstehen, und zwar nicht durch Zerreissung von Gefässen, sondern (in dem Sinne von Berti) durch partielle Erweiterung einzelner Teile der Klappengefässe. Dafür scheint mir, abgesehen von Endothelauskleidung und der scharfen Begrenzung der Bluträume (dem Fehlen von Blut in den Spalten des Gewebes), besonders auch das gute Erhaltensein der roten Blutkörperchen zu sprechen. Es scheint so, als ob die Blutcysten noch eine Zeitlang mit dem Kreislauf in Verbindung ständen."

In mehreren von mir untersuchten Herzen habe ich auch einige solcher Hämatome gefunden. Ich muss sagen, dass sie sich in der Tat fast immer in Hohlräumen mit scharfer endothelialer Auskleidung befinden. Aber dass das nicht immer der Fall ist, können wir aus der beiliegenden Abbildung (s. Fig. 5) ersehen. Auf einer Klappe sitzen hier zwei solcher Hämatome nebeneinander. Beide sind durchaus nicht so scharf durch Endothel vom umgebenden Gewebe abgegrenzt, sondern wir sehen die Blutkörperchen auch jenseits des Endothels liegen, in den Spalten des Klappengewebes. Noch deutlicher sehen wir dies aus der folgenden Abbildung (s. Fig. 6), wo die Blutkörperchen diffus in den Maschen des Klappengewebes liegen. Weder auf diesem noch auf allen anderen Serienschnitten durch dieselbe Klappe kann man auch nur die geringste Spur von endothelialer Abgrenzung der Haema-

tome vom umgebenden Gewebe finden. Ich will aber damit keineswegs sagen, dass die Hämatome überhaupt nie scharf abgegrenzt sein können. Im Gegenteil. In derselben Klappe, von der die Figur 5 stammt, ist an anderen Schnitten zu beobachten, dass die Hämatome wirklich in einem scharf durch Endothelzellen vom umgebenden Gewebe abgegrenzten Hohlraum sich befinden.

Aus der Figur 5 ist ausserdem zu ersehen, dass, trotz der gegenteiligen Ansicht Königers, die Hämatome auch auf der Ventrikeloberfläche der Klappe sitzen können. Ueberhaupt liegen fast alle Hämatome, die ich gesehen habe, näher zu dieser als zur Vorhofsoberfläche. Als einzige Ausnahme kann die auf der Figur 6 dargestellte Hämatom gelten, das der Vorhofsoberfläche näher liegt.

Wie wir aus der Zusammenfassung Königers erkennen, gehen die Meinungen der Autoren über die Entstehung dieser Hämatome stark auseinander. Während die Mehrzahl sie als variköse Erweiterungen der Reste fötaler Gefässe betrachtet, halten sie die anderen einfach für Recessus zwischen dem Klappengewebe und den Chordae. Mir ist es zwar nicht gelungen, die Kommunikation dieser Hämatome mit der freien Klappenoberfläche zu konstatieren, doch dürfte dies die Möglichkeit, dass es sich tatsächlich um Recessus handelt, nicht ausschliessen. Wie ich aus meinen Präparaten ersehe, sitzen diese Hohlräume fast immer auf der Ventrikeloberfläche der Klappe und gerade an jener Stelle, wo die meisten Chordae in das Klappengewebe eindringen. Was

das Fehlen der Kommunikation mit der freien Klappenoberfläche betrifft, so glaube ich, dass diese auch dadurch unterbrochen sein könnte, dass das Klappengewebe, auf welches das in solchen Taschen gestaute Blut einen Reiz ausüben muss, mit Bindegewebswucherung reagiert und auf solche Weise die sogenannten Hämatome von der freien Oberfläche trennt.

Gegen die Annahme, dass die Hämatome die Reste der fötalen Gefässe seien, möchte ich vor allem den Umstand anführen, dass in der Nähe der Hämatome gewöhnlich keine Gefässreste zu sehen sind, was auch von anderen Autoren hervorgehoben wird. Dies ist um so auffallender, als die Hämatome ausschliesslich in den Klappen von Foeten und Neugeborenen beobachtet werden, d. h. gerade zu jener Zeit, wo die Klappen doch bekanntlich am stärksten vascularisiert sind und die Rückbildung der Gefässe durch Obliteration erst ihren Anfang nimmt. In Berücksichtigung dieser Tatsache müsste es doch einmal wenigstens gelingen, in der Nähe jener „Haematome" Gefässreste zu finden. So halte ich denn die stets beobachtete endotheliale Auskleidung der Hohlräume nicht für Gefässendothel, sondern für das Endothel der Klappenoberfläche, die mit dem Recessus ausgebuchtet wurde und so auf dem sie treffenden Schnitte als mit Endothelauskleidung versehener Hohlraum imponieren kann.

Wieso aber die in der Figur 6 dargestellten echten Hämatome zustande kommen, kann ich mit voller Bestimmtheit nicht erklären, doch bin

ich der Ansicht, dass durch das einfache Zerreissen des zarten Klappengewebes infolge von beständiger Zerrung das Blut von der Herzhöhle aus in das Klappengewebe einzudringen vermag.

Indem ich das oben Gesagte nochmals kurz zusammenfasse, komme ich zu folgenden Schlüssen:

Die Semilunarklappen und die Chordae tendineae sind immer, sogar beim Foetus, gefässlos.

Die Atrioventricularklappen von mehr als sieben Monate alten Foeten und Kindern sind ziemlich bedeutend vascularisiert (ungefähr auf ein Sechstel bis ein Viertel ihrer Länge), doch steht diese Vascularisation im engen Zusammenhang mit der Anwesenheit von Muskelbündeln im Klappengewebe, welche in dasselbe von seite des Vorhofes und manchmal auch von seite des Ventrikels eindringen.

Schon sehr frühzeitig, manchmal noch zur Zeit des Intrauterinlebens, beginnen die Gefässe resp. Muskelbündel in allen Atrioventricularklappen, mit Ausnahme des auch im erwachsenen Zustande die Vascularisation beibehaltenden Aortenzipfels der Mitralis, sich zurückzubilden, indem die Hauptrolle bei diesem Verschwinden die Wucherung des Bindegewebes spielt. Letzteres ist es wiederum, welches die Muskelfasern zur Atrophie, die Gefässe zur Obliteration bringt, indem es den Zusammenhang mit den zuführenden Gefässen löst.

Die so oft in den Klappen von Kindern und Foeten sichtbaren Hämatome halte ich teilweise

für richtige Hämatome, dadurch entstanden, dass bei der Zerreissung des Klappengewebes Blut in die Maschen desselben eindringen kann, teilweise für die Taschen zwischen der Klappe und den sich in dieselbe einflechtenden Chordae tendineae.

Zum Schlusse möchte ich Herrn Obermedizinalrat Prof. Dr. v. Bollinger und Herrn Geheimrat Prof. Dr. v. Winckel meinen ergebensten Dank dafür aussprechen, dass sie so liebenswürdig waren, mir aus dem pathologischen Institut und aus der Universitäts-Frauenklinik und Poliklinik Kinderherzen für meinen Zweck zur Verfügung zu stellen.

Als eine besondere Pflicht erachte ich es, Herrn Prof. Dr. Dürck für die Anregung zu dieser Arbeit, und für seine Unterstützung hierbei durch Wort und Tat im Verlaufe der ganzen Arbeit, meinen tiefgefühltesten Dank auszudrücken.

Erklärung der Abbildungen.

Abbild. I. Aortenzipfel der Mitralis von einem 9 Monate alten Foetus

a) Ventrikel-, b) Vorhofseite der Klappe. c) Ansatzlinie der Klappe. d) Muskulatur des Vorhofs, die sich in die Klappe fortsetzt (Gefässe schwarz gedruckt). e) Grenzgefäss, d. h. Gefäss, das gerade an der Grenze zwischen Muskelfasern und bindegewebigem Teil der Klappe verläuft. f) Bindegewebsstrang, der die Muskulatur der Klappe durchsetzt. (Muskelinselchenbildung.)

Abbild. II. Tricuspidalis von einem 11 Jahre alten Kinde.

a) Vorhofs-, b) Ventrikelseite der Klappe. c) Ansatzstelle der Klappe. d) Lockeres Bindegewebe, das aus dem Annulus fibrosus in die Klappe hineinzieht und von Gefässen durchsetzt ist. e) Muskelfasern in der Klappe.

Abbild. III. Mitral. post. von einem 7 Monate alten Foetus.

a) Ansatzstelle der Klappe. b) Muskelfasern von Seite des Vorhofs, die durch das Bindegewebe in einzelne Inselchen geteilt sind. c) Bindegewebe zwischen den Muskelfasern.

Abbild. IV. Mitral. post. von einem 3½ Monate alten Kinde.

a) Ansatzlinie der Klappe (Vorhofseite derselben mit Muskelfasern nicht gezeichnet). b) In Obliteration begriffene Gefässe. Das untere ist mit Blutpigmenthäufchen gefüllt und von jungen Bindegewebszellen umgeben. Die oberen haben die Kommunikation mit dem zuführenden Gefäss noch nicht verloren, was man aus der gelungenen Injektion ersieht.

Abbild. V. Tricusp. von einem 9 Monate alten Foetus.

a) Vorhof-, b) Ventrikelseite der Klappe. c) 2 „Hämatome", die in den von Endothelzellen umgebenen Höhlen liegen. Man sieht an einigen Stellen, dass die Angrenzung keine vollständige ist und Blutkörperchen auch jenseits der Endothelzellen liegen.

Abbild. VI. Tricusp. von einem 8 Monate alten Foetus.

a) Vorhof-, b) Ventrikelseite der Klappe. c) Diffus. im Bindegewebe der Klappe liegendes Hämatom.

Lebenslauf.

Verfasser dieser Arbeit, Viktor Odinzow, ist am 11. (23.) Oktober 1876 zu Ufa (Russland) geboren. Seine Elementarbildung genoss er zuhause. Im Jahre 1885 trat er in das humanistische Gymnasium der Stadt Ufa ein und absolvierte dasselbe im Jahre 1895. In demselben Jahre wurde er in der naturwissenschaftlichen Fakultät der Universität Moskau immatrikuliert, die er aber nach dem Studium von 4 Semestern infolge der damaligen Unruhen an dieser Universität zu verlassen gezwungen war. Die folgenden 3 Jahre verbrachte er in der Stadt Ufa, indem er sich teils mit Privatunterricht, teils mit Arbeiten auf dem Gebiet der landwirtschaftlichen Statistik beschäftigte. Im Herbst 1900 bezog er die Universität München, woselbst er 7 Semester, in der medizinischen Fakultät immatrikuliert, studierte.

Abb. I.

Abb. II.

Abb. III.

Abb. IV.

Abb. V.

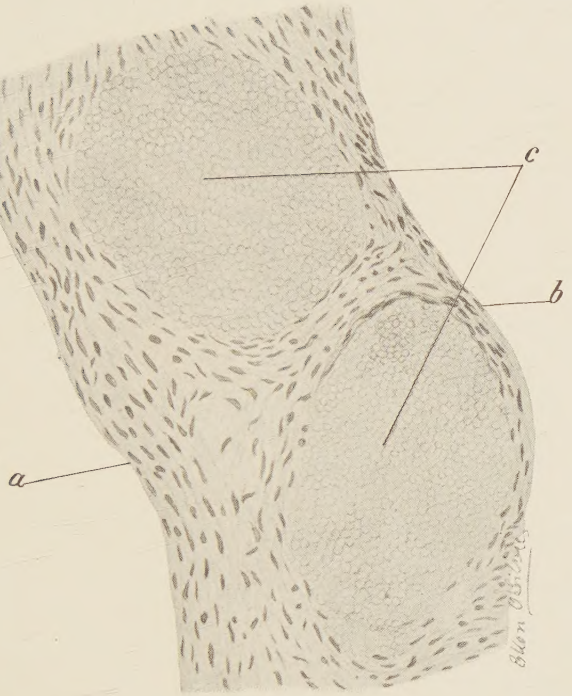
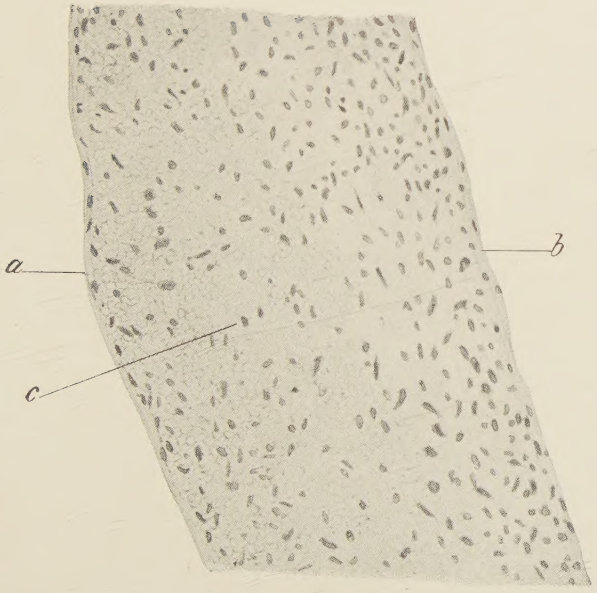
Abb. VI.